Hipoxemia e hipotensión en anestesia

Los dos primeros protocolos anestésicos utilizados con la paciente de este caso dieron lugar a hipoxemia e hipotensión.

Abi de Anta i Vinyals
ANESTVET Servei d'Anestèsia Veterinària
www.anestvet.cat
Imágenes cedidas por la autora

La hipoventilación y la hipotensión son las complicaciones detectadas con más frecuencia durante la anestesia en pequeños animales, además de la nocicepción[1].

La hipoxemia es otra de las complicaciones que podemos encontrar durante la anestesia. Puede ser debida a la apnea o depresión respiratoria que se produce después de la inducción y al colapso alveolar causado por un volumen/minuto inadecuado, entre otras causas. La hipoxemia grave (<60 %) produce bradicardia, hipotensión grave y colapso cardiovascular y, si no se controla, puede desembocar en un paro cardiaco[2].

A continuación se describe el caso de una gata de 11 años de edad que presentó problemas de hipoxemia e hipotensión durante la anestesia en dos ocasiones, con distintos protocolos anestésicos. La exploración, la analítica, la radiografía y la ecocardiografía de la paciente estaban dentro de la normalidad.

Exploración y pruebas diagnósticas

Se presenta en consulta una gata europea de 11 años con un nódulo de 1 cm en la mama 5 izquierda, sin linfadenopatía.

En la radiografía torácica no se detectan alteraciones ni se observan imágenes compatibles con metástasis pulmonar.

Figura 1. Primer protocolo anestésico: hipotensión grave.

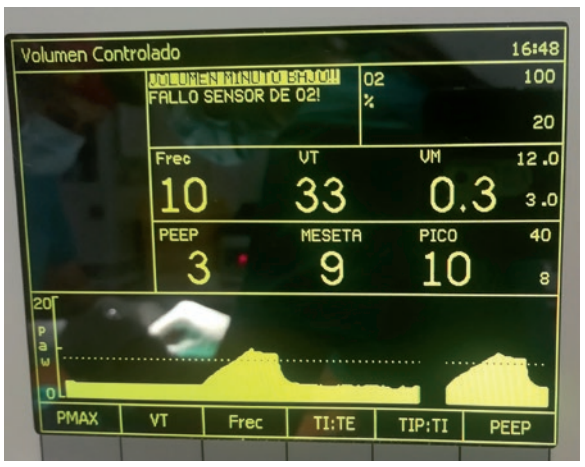

Figura 4. Ventilación mecánica.

Figura 5. Parámetros normales.

La analítica sanguínea completa, con T4 y SDMA, muestra valores dentro de la normalidad.

En la ecografía abdominal se observan las pelvis renales ligeramente ecogénicas sin dilatación.

Protocolos anestésicos

En total, se utilizaron tres protocolos anestésicos distintos: con los dos primeros se produjeron hipoxemia, hipotensión, ritmo idioventricular y ligera hipocapnia.

En la primera ocasión se premedicó con dexmedetomidina (10 mcg/kg), metadona (0,2 mg/kg) y alfaxalona (0,5 mg/kg) intramuscular, se preoxigenó con oxígeno 100 % y se indujo con alfaxalona (0,5 mg/kg/IV).

Primero

En la primera ocasión se premedicó con dexmedetomidina (10 mcg/kg), metadona (0,2 mg/kg) y alfaxalona (0,5 mg/kg) intramuscular, se preoxigenó con oxígeno 100 % y se indujo con alfaxalona (0,5 mg/kg/IV). El mantenimiento anestésico se realizó con isoflurano en oxígeno al 100 % y se inició ventilación mecánica controlada por volumen.

Se monitorizó ECG, presión arterial no invasiva (PANI), CO_2 exhalado ($EtCO_2$) y pulsioximetría (SpO_2).

Se detectó hipoxemia SpO_2 68 %, ritmo idioventricular, hipotensión (PAS 52, PAM 27) y ligera hipocapnia (30 mmHg) (*figura 1*).

Se revirtió con atipamezol, tras lo que se normalizó el ECG a un ritmo sinusal, la SpO_2 solo subió hasta el 94 % y continuó con hipotensión leve, por lo que se decidió despertar a la paciente, ya que aún no se había iniciado la cirugía.

Se monitorizaron todos los parámetros hasta que volvieron a la normalidad.

Segundo

Una semana después se volvió a anestesiar cambiando el protocolo anestésico, evitando los alfa2agonistas.

En esta ocasión se canalizó la vena cefálica y se administró metadona (0,1 mg/kg), se preoxigenó con oxígeno 100 % y se realizó la inducción con ketofol (mezcla de 9 mg/ml de propofol y 9 mg/ml de ketamina).

La gata volvió a presentar hipoxemia, hipoventilación, hipocapnia, ritmo idioventricular e hipotensión (*figuras 2 y 3*), por lo que se decidió volver a anular la cirugía y estabilizarla. Se concertó una ecocardiografía para descartar problemas cardiacos.

Tercero

La ecocardiografía no evidenció ninguna alteración, por lo que se decidió realizar la cirugía utilizando un protocolo anestésico con fármacos con mínimos efectos sobre el sistema respiratorio y el sistema cardiovascular.

Para ello se realizó la premedicación con buprenorfina (0,02 mg/kg) intravenosa, preoxigenación con oxígeno 100 % e inducción con etomidato (2 mg/kg) y diazepam (0,3 mg/kg).

Se mantuvo con isoflurano en oxígeno al 100 % y se inició ventilación mecánica controlada por volumen (*figura 4*).

Tras comprobar que todos los parámetros se mantenían dentro de la normalidad (*figura 5*), se realizó un bloqueo del plano transverso abdominal (*figura 6*) con bupivacaína y dexmedetomidina y se llevó a cabo la cirugía.

Se monitorizaron de forma continua el SpO_2, $EtCO_2$, PANI, ECG, espirometría y temperatura, que se mantuvieron dentro de la normalidad durante toda la cirugía.

Complicaciones anestésicas

Las complicaciones durante la anestesia pueden ser diversas: en este caso se produjeron hipoxemia e hipotensión.

Hipoxemia

La hipoxemia en anestesia se puede producir debido a diferentes causas:

- FiO_2 baja.
- Apnea, hipoventilación.
- Alteraciones en la difusión alveolar (aspiración de fluidos, patología pulmonar previa, etc.).

Durante la hipoxemia moderada (SpO_2 60-80 %) la vasodilatación predomina sobre la estimulación simpática, y la presión sanguínea disminuye.

- *Shunt* por colapso alveolar (pacientes obesos, administración de oxígeno al 100 %, ventilación con bajo volumen corriente, enfermedad pulmonar previa, administración de anestésicos inhalatorios, etc.).
- Alteraciones del ratio V/Q (aumento de espacio muerto).
- Disminución de la concentración de hemoglobina o hemoglobina no funcional.
- Reducción del gasto cardiaco.

La reducción del aporte de oxígeno a los tejidos tiene como consecuencias:

- Vasodilatación para intentar aumentar el flujo sanguíneo:
  - La hipoxemia leve (SpO_2 80-90 %) produce activación del sistema ner-

Figura 2. Segundo protocolo anestèsico: hipotensión moderada.

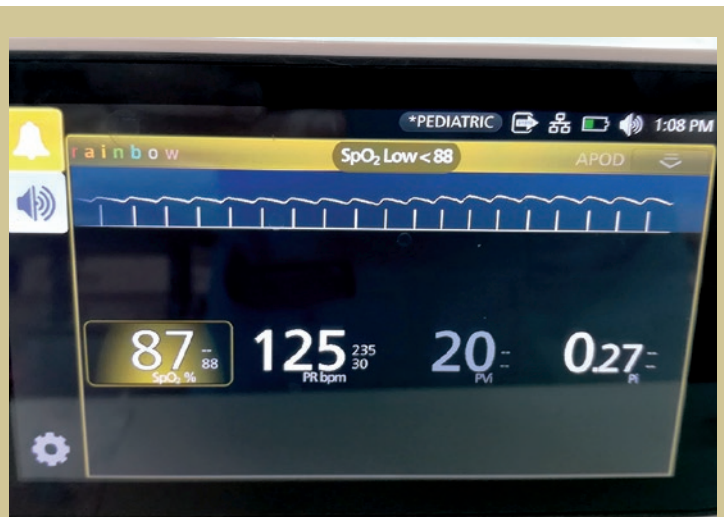

Figura 3. Hipoxemia.

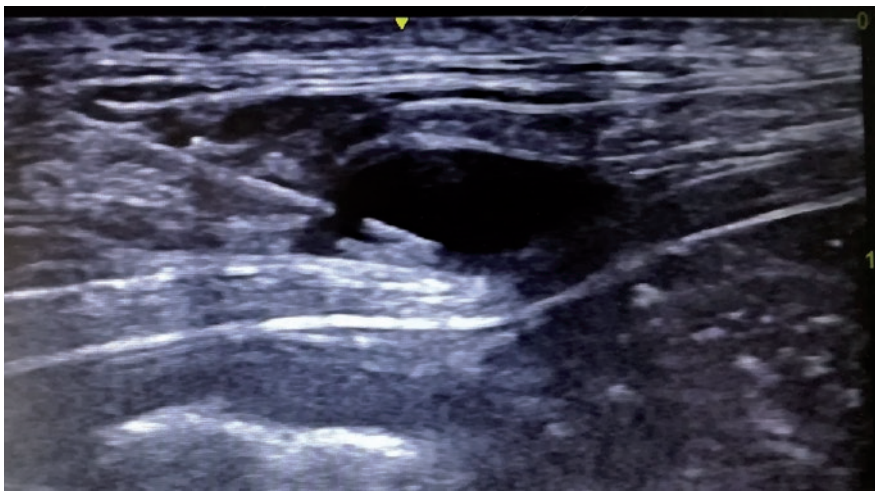

Figura 6. Bloqueo del plano transverso abdominal.

vioso simpático y liberación de catecolaminas.

- Durante la hipoxemia moderada (SpO_2 60-80 %) la vasodilatación predomina sobre la estimulación simpática, y la presión sanguínea disminuye.
- La hipoxemia grave (SpO_2<60 %) causa depresión del sistema cardiovascular. La presión cae rápido y es seguida de *shock*, fibrilación ventricular y asistolia.

Valores de presión arterial media (PAM) inferiores a 70 mm de Hg comprometen la perfusión tisular.

- Inicio de metabolismo anaeróbico debido a la falta de oxígeno en la cadena de electrones y debido a la falta de glucosa por reducción del aporte de flujo sanguíneo. Se producen ácido láctico y otros radicales libres que llevan a la muerte celular y, si no se controla, puede causar la muerte del animal. Se acumula lactato y H^+, lo que produce acidosis y déficit de bases.

Hipotensión

La hipotensión intraoperatoria es una complicación bastante frecuente debida a los fármacos utilizados. Posibles causas:

- Descenso de la contractilidad miocárdica (fármacos anestésicos, acidosis respiratoria, hipoxemia).
- Hipovolemia (vasodilatación, pérdida de fluidos, hemorragia).
- Vasodilatación (fármacos halogenados, propofol, alfaxalona, acepromacina, anestésicos locales vía epidural, acidosis respiratoria, hipoxemia, reacciones anafilácticas).
- Arritmias cardiacas (bradicardia, taquicardia, extrasístoles ventriculares, fibrilación atrial).
- Disminución del retorno venoso (iatrogénico, presión inspiratoria elevada en VPPI).

Valores de presión arterial media (PAM) inferiores a 70 mm de Hg comprometen la perfusión tisular, y si se perpetúan en el tiempo pueden llegar a producir alteraciones renales, cardiacas, cerebrales e isquemia de la mucosa intestinal.[3]

En medicina humana los riesgos reportados de cualquier lesión orgánica después de la cirugía aumentan con la duración y con las presiones más bajas[4], y se clasifica según el riesgo.

Riesgo levemente aumentado:

- PAM <80 mmHg durante ≥10 minutos.
- PAM <70 mmHg durante <10 minutos.

Riesgo moderadamente aumentado:

- PAM <65-60 mmHg durante ≥5 minutos.
- PAM <55-50 mmHg, cualquier duración.

Riesgos muy aumentados:

- PAM <65 mmHg durante ≥20 minutos.
- PAM <50 mmHg durante ≥5 minutos.
- PAM <40 mmHg, cualquier duración.

Conclusiones

La monitorización anestésica es imprescindible para detectar las posibles complicaciones que pueden aparecer durante el periodo anestésico-quirúrgico, y es muy importante iniciarla precozmente para detectar las posibles alteraciones y actuar de forma rápida y evitar las consecuencias posteriores. □

Agradecimientos a la Clínica Veterinària Torreblanca de Sant Cugat

Bibliografía:

1. Matthew McMillan & Hannah Darcy. Adverse event surveillance in small animal anaesthesia: an intervention-based, voluntary reporting audit. Veterinary Anaesthesia and Analgesia, 2016, 43, 128–135
2. Duke-Novakosvski T., Carr A. Perioperative control and management of blood pressure. Vet Clin North Am Small Anim Pract. Set. 2015; 45 (5): 965-81
3. Laredo Álvarez F.G. Accidentes y complicaciones en anestesia de pequeños animales 27 (II). AN. VET. (Murcia) 17: 27-40 (2001).
4.Wesselink EM, Kappen TH, Torn HM, Slooter AJC, Van Klei WA. Intraoperative hypotension and the risk of postoperative adverse outcomes: a systematic review. British Journal of Anesthesia. May 2018: 1-16.
Martinez-Taboada, Fernando. Comparison of propofol with ketofol, a propofol-ketamine admixture, for induction of anaesthesia in healthy dogs. Veterinary Anaesthesia and Analgesia, 2014, 41, 575–582
Lumb & Jones. Veterinary anesthesia and analgesia, 5th Edition. 2015
Kirby, R. Linklater, A. Monitoring and Intervention for the Critically Ill Small Animal. 2017
Sández Cordero, I., Cabezas Salamanca, M.A, Manual clínico de farmaclogía y complicaciones en anestesia de pequeños animales. Multimédica Ediciones Veterinarias 2014
Elizabeth A. Rozanski. Oxygenation and Ventilation. Vet Clin Small Anim 45 (2015) 931–940